

## SESIONES CIENTÍFICAS

---

# ESTUDIO COMPARATIVO ENTRE EL 18-FDG PET/CT Y LA TÉCNICA DE GANGLIO CENTINELA PARA LA DETECCIÓN DE METÁSTASIS AXILARES EN CÁNCER DE MAMA

## Resultados preliminares del protocolo Roffo PET/CT 1

Noblía C,\* Cresta Morgado C,\* Azar E,\* González E,\* Armanasco E,\* Montoya D,\* Ipiña M,\* Bruno G,\*\* González C,\*\* Parma P,\*\* Blumenkrantz Y,\*\* Zarlenga C,\*\*  
Katz L,\*\*\* Gorostidy S.\*\*\*\*

---

### RESUMEN

#### Objetivos

1.- Comparar la capacidad del PET y del ganglio centinela (GC) para la detección de metástasis (MTS) axilares. 2.- Evaluar la sensibilidad, especificidad, valor de predicción positivo y negativo del PET/CT.

#### CRITERIOS DE INCLUSIÓN

Cáncer de mama T1 T2 N0. Pacientes con axilas clínicamente dudosas.

#### CRITERIOS DE EXCLUSIÓN

Carcinoma ductal in situ, carcinoma inflamatorio, biopsia reciente de mama o axila, embarazo o lactancia, diabetes.

#### Método

El 18-FDG PET/CT se realizó 15 días antes de la cirugía. La técnica de ganglio centinela se efectuó con el método combinado (radioisótopos y azul patente).

#### Material

Fueron evaluadas 44 pacientes. Edad promedio 58 años (37-79). T1: 29 pacientes (66%); T2: 15 pacientes (34%). Tamaño tumoral entre 5 y 40 mm (promedio 19 mm). Axila clínicamente negativa: 38 (86%); axila dudosa 6 (14%). Estadio I: 27 pacientes (61%); estadio II: 17 pacientes (39%). Once pacientes tuvieron tumores no palpables (25%). Nueve pacientes (20%) tuvieron biopsias previas.

#### Resultados

Treinta y siete (84%) tumores fueron carcinomas ductales infiltrantes; 5 (11%) lobulillares; y 2 (5%) ductolobulillares. Doce pacientes tuvieron MTS en el GC

---

\* Departamento de Mastología.  
\*\* Fundación Centro de Diagnóstico Nuclear.  
\*\*\* Departamento de Medicina Nuclear.  
\*\*\*\* Departamento de Anatomía Patológica.  
Instituto de Oncología Ángel H. Roffo, Universidad de Buenos Aires, Argentina.  
Correo electrónico para la Dra. Cristina Noblía: cmnoblía@intramed.net

(27%), de éstas 2 casos eran micrometástasis (17%). En 2 pacientes el PET/CT cambió la estadificación, ya que fue positivo para metástasis óseas y pulmonares.

#### RESULTADOS PET EN MAMA

Once negativos (FN: 20%). Tres (33%) eran carcinomas lobulillares infiltrantes; 3 eran T1a (33%). Sensibilidad 79% VPP=100%.

#### RESULTADOS PET EN AXILA

En 36 pacientes el PET fue negativo (82%); 4 de éstas presentaron MTS en el ganglio centinela; 2 de ellas eran micrometástasis. Falso negativo: 33%. Sensibilidad: 66%. En 8 pacientes el PET fue positivo (18%) y el ganglio centinela presentaba MTS en todos los casos. Especificidad: 100%. VPP=100%. En 6 pacientes la axila era dudosa, de éstas sólo en una paciente el PET y el GC fueron positivos.

#### Conclusión

1.- EL PET/CT no aporta ventajas para la estadificación axilar en los estadios iniciales debido a que no logra identificar MTS menores de 5 mm, que es el límite de resolución del PET. 2.- Un PET/CT negativo no reemplaza a la técnica de ganglio centinela. 3.- Un PET/CT positivo indicaría la necesidad de realizar un vaciamiento axilar, aun en axilas clínicamente negativas. 4.- En axila clínicamente dudosa hubo coincidencia entre el PET/CT y el GC, tanto en los negativos como en los positivos.

#### Palabras clave

Metástasis axilares ocultas. Tomografía con emisión de positrones. Ganglio centinela.

#### SUMMARY

##### Objective

1.- To compare the capacity of the PET and the sentinel node for the detection of axillary metastasis (MTS). 2.- To evaluate sensitivity, specificity, positive and negative predictive value of the PET/CT.

##### CRITERIA OF INCLUSION

Breast cancer T1 T2 N0. Palpable nodes suspicious of involvement.

##### CRITERIA OF EXCLUSION

Ductal carcinoma in situ, inflammatory carcinoma, recent biopsy of breast, pregnancy or lactation, diabetes.

##### Method

18-FDG PET/CT was made 15 days before the surgery. The sentinel node biopsy took place with the combined method (radioisotopes and patent blue).

##### Material

They were evaluated 44 patients. Age average: 58 years (37-79). T1: 29 patients (66%); T2: 15 patients (34%). Tumor size between 5 and 40 mm (average 19). Clinically negative axilla 38 (86%); doubtful axilla 6 (14%). Stage I: 27 patients (61%); stage II: 17 patients (39%). Eleven no palpable tumors (25%), 9 (20%) had previous biopsies.

##### Results

Thirty-seven (84%) of the tumors were invasive ductal carcinoma; 5 (11%) invasive lobular carcinoma; and 2 (5%) ductolobular. Twelve patients had MTS in the SN (27%), of these 2 were micrometastasis (17%). In 2 patients the PET/CT changed the stage since he was positive for bony and pulmonary MTS.

##### RESULTS PET IN BREAST

Eleven negatives (FN: 20%). Three (33%) were infiltrative lobular carcinomas;

3 were T1a (33%). Sensitivity 79%. VPP=100%.

#### RESULTS PET IN AXILLA

In 36 patients the PET was negative (82%). Four of these presented MTS in the sentinel node; 2 of them were micrometastasis. False Negative: 33%. Sensitivity: 66%. In 8 patients the PET were positive (18%) and the sentinel node was positive in all the cases. Specificity: 100%. VPP= 100%. In 6 patients the axilla was doubtful, of these only in one patient PET and the SN was positive.

#### Conclusion

1.- PET/CT does not contribute advantages for the axillary staging in the initial stages because it does not manage to identify smaller MTS of 5 mm. 2.- A negative PET/CT does not replace the sentinel node biopsy. 3.- A positive PET/CT would indicate the necessity to make an axillary dissection still in clinically negative axilla. 4.- In clinically doubtful axilla was coincidence between PET/CT and the SN as much in the negatives as in the positives.

#### Key words

Occult axillary metastases. Positron emission tomography. Sentinel node biopsy.

## INTRODUCCIÓN

La tomografía por emisión de positrones (PET) es una técnica de medicina nuclear que utiliza fuentes abiertas de radiación mientras que la tomografía computarizada (CT) tiene por objeto ubicar anatómicamente un hallazgo funcional determinado por el PET.

Las adquisiciones anátomo-funcionales obtenidas simultáneamente por el PET/CT generan imágenes 3-D de fusión de todo el cuerpo. Se visualizan la anatomía y el metabolismo permitiendo investigar cambios funcionales antes de su expresión estructural o el significado funcional de cambios estructurales.

PET/CT integra en un mismo dispositivo una CT helicoidal multicorte y un PET. Esta combinación aporta una alta calidad de resolución en las imágenes que permite mayor precisión al momento de arribar al diagnóstico. A su vez, esta nueva y avanzada tecnología, permite que a la paciente se le efectúen ambos estudios en forma simultánea, brindándole mayor confort y acortando los tiempos de duración del examen.

El radiofármaco utilizado en este estudio es el flúor 18 desoxiglucosa (FDG) que es una molécula estructuralmente similar a la de la glucosa

y se incorpora a la célula por el mismo mecanismo. Por acción de la hexoquinasa, se fosforila a 18 FDG 6 fosfato. No pudiendo entrar en el metabolismo por vía de la glicólisis o de la síntesis de glucógeno, queda retenida en los tejidos y hace posible la detección tumoral.

El grado de captación de FDG varía entre diferentes tipos tumorales y existen indicaciones precisas según la estirpe.

El FDG no es completamente específico a los tejidos tumorales y también ciertos procesos benignos muestran una glicólisis acrecentada. Asimismo, existen variantes normales de acumulación en ciertos tejidos, incluyendo el tracto urinario, vejiga y músculo, que pueden dar lugar a interpretaciones erróneas, debido a la pobre resolución espacial del PET. Sin una buena referencia anatómica puede ser difícil localizar con precisión una lesión o evaluar la extensión de la misma. La integración PET/CT resuelve en gran medida estas dificultades y ofrece beneficios adicionales, contribuyendo a un mejor diagnóstico y a una mayor comodidad de la paciente.

Las indicaciones clínicas del PET/CT incluyen diagnóstico y caracterización de la lesión, extensión de la enfermedad local y a distancia, búsqueda de primario desconocido, evaluación

de la respuesta terapéutica y detección de recurrencias.

Constituye además una ayuda para la obtención de biopsias y en la planificación de la radioterapia para distinguir el tejido viable de cicatrices, siendo independiente de las distorsiones anatómicas posquirúrgicas o radiantes.

El vaciamiento axilar es el procedimiento estándar para las pacientes con metástasis axilares detectadas por estudios preoperatorios o por la biopsia de ganglio centinela (BGC). La baja sensibilidad y especificidad de las imágenes preoperatorias hacen que la BGC sea el procedimiento más seguro para determinar cuándo se debe realizar el vaciamiento axilar.

Si bien esta técnica es muy bien aceptada por las pacientes, prolonga el tiempo quirúrgico y requiere de tiempo extra de los patólogos para un exhaustivo estudio del ganglio centinela. En pacientes con cáncer de mama inicial, los falsos negativos constituyen un problema importante para la paciente y para el médico. Entre las causas de falsos negativos, las *skip* metástasis son las causantes de recurrencias axilares. *Skip* metástasis no son detectadas con la BGC.

Se están investigando métodos no invasivos para la detección de metástasis ganglionares. Uno de estos métodos es el PET/CT que identifica metástasis axilares ocultas.

El PET/CT se caracteriza por tener baja sensibilidad pero alta especificidad para la detección de metástasis axilares.

Realizamos un protocolo de investigación prospectivo para valorar la utilidad de estos dos métodos (PET/CT y ganglio centinela) en la detección de metástasis axilares en pacientes con cáncer de mama temprano.

## OBJETIVOS

1. Comparar la capacidad del PET/CT y del ganglio centinela para la detección de metástasis axilares.
2. Evaluar la sensibilidad, especificidad, va-

lor de predicción positivo y negativo del PET/CT.

3. Realizar el PET/CT en las pacientes con axila clínicamente dudosa, para decidir con este método la realización o no de la técnica de ganglio centinela.
4. Evaluar la utilidad del PET/CT para detectar multicentricidad, carcinoma de mama contralateral, detección de metástasis axilares múltiples (N2) y evaluar metástasis en cadena mamaria interna.

## Criterios de inclusión

- Cáncer de mama T1 T2 N0.
- Pacientes con axilas clínicamente dudosas.

## Criterios de exclusión

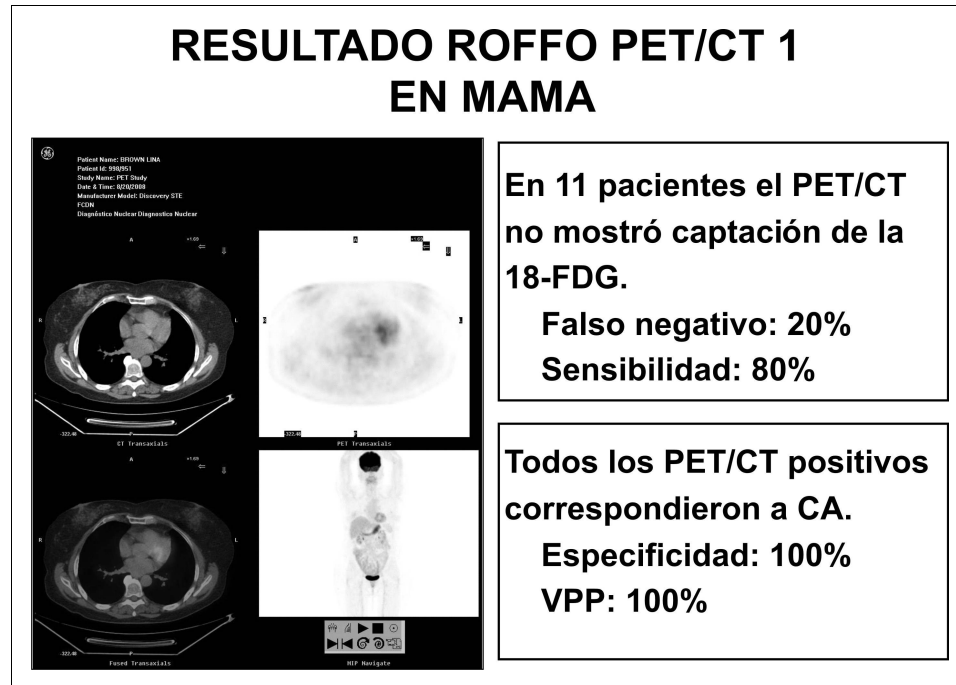
- Carcinoma ductal in situ.
- Carcinoma inflamatorio.
- Biopsia reciente de mama o axila (antes de los 3 meses).
- Embarazo.
- Lactancia.
- Diabetes.

## MÉTODO

Este protocolo es prospectivo no *randomizado*. Todos los PET/CT se realizaron en forma gratuita.

Las pacientes firmaron un consentimiento informado previo a la realización del PET/CT y a la técnica de ganglio centinela, donde se les explica detalladamente ambas técnicas.

El 18-FDG PET/CT se realizó 15 días antes de la cirugía en el Centro de Diagnóstico Nuclear. Este Centro cuenta con un PET/CT de última generación (General Electric Discovery STE-16), un laboratorio de radiofarmacia completamente equipado para la producción y control de calidad de radiofármacos emisores de positrones y un ciclotrón de uso médico auto-blindado.



Cuadro 1

dato (Siemens-CTI Eclipse).

Las imágenes del PET/CT son interpretadas por los médicos del Centro de Diagnóstico Nuclear, quienes realizan la medición semicuantitativa llamada valor de captación estandarizado (SUV) y la medición del tamaño de las lesiones. El SUV es catalogado como: "negativo", sin captación; "leve captación", SUV max. 2; "moderada captación", SUV max. hasta 5; "intensa captación", más de 5.

La técnica de ganglio centinela se efectuó con el método combinado (radioisótopos y azul patente). Dieciocho a 24 horas antes de la cirugía, se realiza la marcación con tecnecio 99 marcado con coloide de albúmina por vía peritumoral o pericatrízal, si la paciente tiene una biopsia previa. Posteriormente se efectuó linfografía radioisotópica y se marcó en la paciente la proyección en la piel del o de los ganglios centinela.

Durante la cirugía se inyectan 1 a 3 cm<sup>3</sup> de azul patente al 1% subareolar o pericatrízal. Se

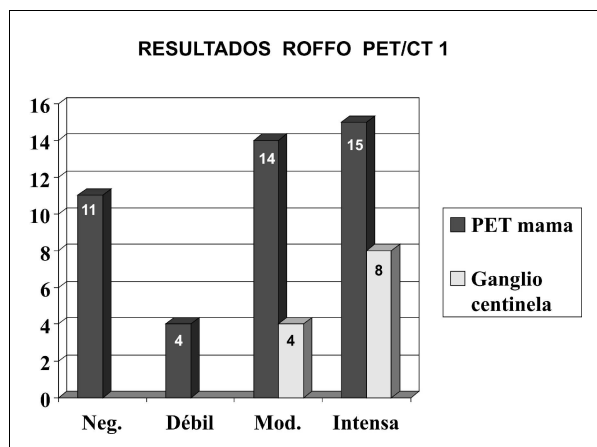
extraen el o los ganglios con captación del radioisótopo (utilizamos el *gamma probe*), los ganglios teñidos de azul y los que se palpan. Se realiza biopsia por congelación y citología. Si el o los ganglios centinela presentan metástasis, se realiza el vaciamiento axilar.

## MATERIAL

Entre diciembre de 2007 y marzo de 2009 se realizaron 48 PET/CT en pacientes con cáncer de mama inicial.

Cuatro pacientes no se operaron, por lo cual la técnica del ganglio centinela se efectuó en 44 pacientes. Estas pacientes son las evaluadas en este estudio.

- Edad promedio: 58 años (37-79). Premenopáusicas 10 pacientes; posmenopáusicas 33 pacientes. Mama derecha 20 casos; mama izquierda 22 casos.
- Ubicación: cuadrantes externos 29; cuadrantes internos 11; centrales 4.



Cuadro 2

- Estadificación: estadio I, 27 pacientes (61%); estadio II, 17 pacientes (39%) (estadio IIa 8 pacientes; estadio IIb 9 pacientes).
- T1, 29 pacientes (66%) (T1a, 5 casos; T1b, 7 casos; T1c, 17 casos. T2, 15 pacientes (34%).
- Tamaño tumoral entre 5 y 40 mm (promedio 19 mm).
- Axila clínicamente negativa, 38 pacientes (86%); axila dudosa, 6 pacientes (14%).
- Once (11) pacientes tuvieron tumores no palpables (25%).
- Nueve (9) pacientes (20%) tuvieron biopsias previas, que se realizaron antes de los 3 meses de realizado el PET.
- Técnica quirúrgica: 5 mastectomías simples (11%); 5 mastectomías según técnica de Madden (11%); 6 cirugías conservadoras (14%); 7 retumorectomías (16%); 16 tumorectomías (36%); y 5 biopsias radioguiadas (12%). El vaciamiento axilar se realizó cuando el ganglio centinela tenía metástasis.

## RESULTADOS

- Tipo histológico: 37 (84%) de los tumores fueron carcinomas ductales infiltrantes; 5 (11%) lobulillares; y 2 (5%) ductolobuli-

llares.

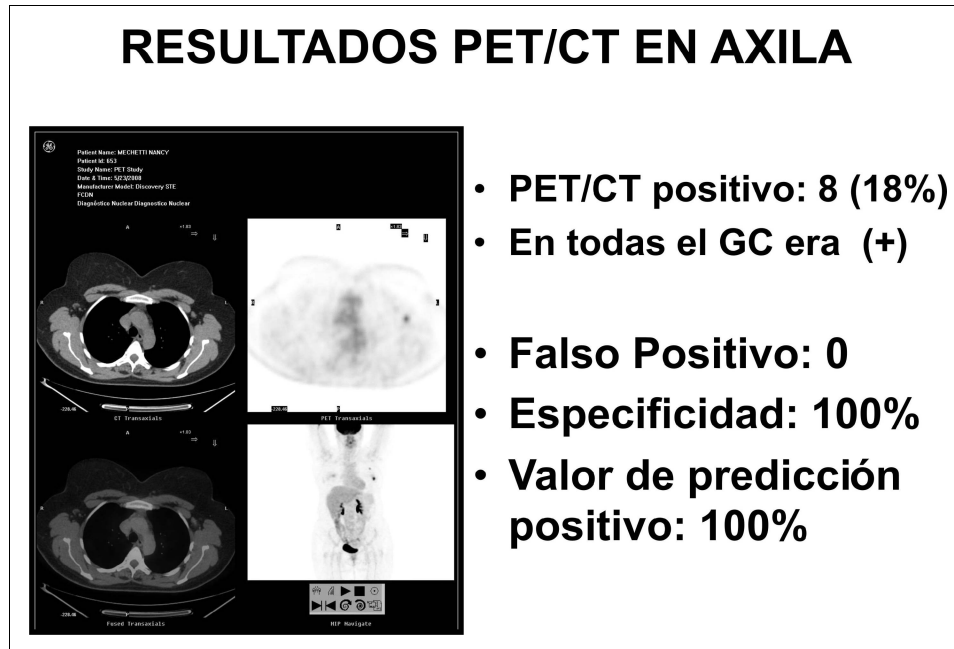
- Histología del ganglio centinela: 12 pacientes tuvieron MTS en el GC (27%), de éstas 2 eran micrometástasis (17%). Se realizó el vaciamiento axilar en todas estas pacientes. El ganglio centinela fue el único positivo en 4 de ellas.
- Cambio de estadificación: en 2 pacientes el PET/CT cambió la estadificación, ya que fue positivo para MTS óseas y pulmonares (5%).
- Bilateralidad: en 1 paciente el PET/CT fue positivo en las dos mamas (2%).
- Carcinoma multicéntrico: sólo en 1 paciente (2%) el PET/CT mostró un carcinoma multicéntrico.
- Metástasis axilares múltiples: en 1 paciente (2%) el PET/CT mostró metástasis axilares múltiples.
- Captación en cadena mamaria interna: ningún PET/CT mostró captación en cadena mamaria interna.

## Resultados PET/CT en mama

En 11 pacientes el PET/CT no mostró captación de la 18-FDG. De éstas, 2 pacientes tuvieron una biopsia previa, no teniendo tumor residual en la cirugía. De las 9 pacientes restantes, 3 casos (33%) eran carcinomas lobulillares infiltrantes (los carcinomas lobulillares tienen poca avidéz por la 18-FDG); 3 casos eran tumores de 5 mm (33%) (el límite de resolución espacial del PET/CT es entre 6 y 8 mm); y 3 casos (33%) sin causa aparente. Sensibilidad: 80%. Falso negativo: 20%.

Todas las pacientes que mostraron hipercaptación en el PET/CT tuvieron cáncer de mama. Falso positivo: 0%. Especificidad: 100%. Valor de predicción positivo: 100% (Cuadro 1).

Correlacionamos el valor del SUV con el SUV axilar y con la presencia de metástasis axilares. A mayor SUV mayor posibilidad de metástasis axilares (Cuadro 2).



Cuadro 3

Correlacionamos también el SUV con el grado histológico, el grado nuclear y el tamaño tumoral. El tamaño tumoral promedio de las pacientes con captación baja fue de 12 mm (entre 7 y 20 mm) con mediana e intensa captación el tamaño tumoral promedio fue de 22 mm (entre 10 y 40 mm).

### Resultados PET/CT en axila

En 36 pacientes el PET fue negativo en la axila (82%), 4 de éstas presentaron MTS en el ganglio centinela; 2 de ellas eran micrometástasis. Sensibilidad: 66%. Falso negativo: 33%.

En 8 pacientes el PET fue positivo (18%) y el ganglio centinela presentaba MTS en todos los casos. Especificidad: 100%. VPP= 100% (Cuadro 3).

En 6 pacientes la axila era dudosa, de éstas sólo en 1 paciente (17%) el PET y el GC fueron positivos.

## DISCUSIÓN

### PET/CT en mama

Se ha demostrado que el PET/CT tiene alta especificidad en la detección de cáncer de mama. La sensibilidad es variable (64% al 100%) y esta variación está asociada con los diferentes comportamientos biológicos de los diferentes tipos histológicos y grados de cáncer de mama.<sup>1-4</sup>

Muchos autores han estudiado la relación entre la captación de la FDG con factores anatómopatológicos y biológicos como el tamaño tumoral, grado histológico, grado nuclear, receptores hormonales, er-2/neu, etc. El tamaño tumoral es un factor muy importante. A medida que aumenta el tamaño del tumor aumenta la sensibilidad del PET/CT. En nuestro trabajo de los 9 falsos negativos, 3 eran tumores de 5 mm. Tuvimos correlación con el tamaño tumoral y el SUV max. A mayor tamaño tumoral más cap-

FACTORES CLÍNICOS PATOLÓGICOS ASOCIADOS A FALSOS NEGATIVOS ROFFO PET/CT 1	
PET/CT	Tamaño tumoral promedio
Negativo	12 (5-15)
Captación débil	11 (5-20)
Captación moderada	22 (10-40)
Captación interna	23 (10-30)

Cuadro 4

tación de la 18-FDG (Cuadro 4). Esto concuerda con el trabajo de Kumar, en donde tiene una sensibilidad del PET del 23% en los tumores menores de 1 cm. Debido a esto el PET/CT no sirve para el *screening* de cáncer de mama.<sup>5</sup>

Otros factores a tener en cuenta son el tipo histológico y el grado de diferenciación tumoral. Los carcinomas lobulillares infiltrantes tienen poca avidéz por la 18-FDG. La infiltración difusa del tejido circundante es la responsable del bajo SUV de estas pacientes. De las 5 pacientes con carcinomas lobulillares infiltrantes, 3 pacientes no mostraron captación de la 18-FDG.

Los tumores de alto grado histológico están asociados a un SUV alto. Esto se debe a que los tumores poco diferenciados tienen el metabolismo de la glucosa aumentado.<sup>6</sup>

No encontramos correlación con el grado histológico, probablemente por el número escaso de pacientes con grado histológico III.<sup>1,2</sup> Sin embargo, si sumamos los GH 2 y 3, vemos una tendencia a tener más captación de la 18-FDG (Cuadro 5).

Con respecto al SUV max. del tumor primario cuanto más alto más posibilidades de metástasis axilares. En el trabajo de Veronesi sobre 236 pacientes estudiadas en 49 casos el PET en el tumor primario fue negativo. Todas estas pacientes no tuvieron captación de la 18-FDG en la axila. Por lo tanto, un PET negativo en el tumor primario puede ser considerado un factor de predicción de buen pronóstico.<sup>7</sup>

FACTORES CLÍNICOS PATOLÓGICOS ASOCIADOS A FALSOS NEGATIVOS ROFFO PET/CT 1			
PET/CT	GH 1	GH 2	GH 3
Negativo	2	3	2
Captación débil <2	1	2	1
Captación moderada 2-5	2	8	4
Captación interna >5	2	6	6

Cuadro 5

### PET/CT en axila

La BGC ha reemplazado al vaciamiento axilar en las pacientes con axila clínicamente negativa. Sin embargo, en la actualidad se están estudiando métodos no invasivos para la detección de MTS axilares. Las dos líneas de investigación más promisorias son la punción citológica con aguja fina por vía ecográfica y el PET/CT. En términos de seguridad el PET/CT es comparable con la punción citológica por vía ecográfica para el estudio de la axila.

En pacientes obesas o con tejido mamario accesorio axilar, la ecografía tiene dificultades en la transmisión dentro del tejido graso, el PET/CT no. Otra ventaja del PET/CT es que con el mismo estudio se realiza la investigación de lesiones sincrónicas en otros órganos.<sup>8,9</sup>

El PET/CT se caracteriza por tener baja sensibilidad para la detección de MTS axilares pero alta especificidad (Cuadro 6). Veronesi muestra un VPP alto y asegura que el vaciamiento axilar se puede realizar sin la TGC en las pacientes con PET positivo en la axila. Los falsos positivos axilares son muy infrecuentes y en general aparecen cuando existe una biopsia reciente en la mama.<sup>10,11</sup> Por esto no se aconseja el PET/CT luego de una biopsia reciente de mama.

Debido al elevado costo del PET/CT se debería utilizar en los casos en los cuales es altamente beneficioso. En las pacientes con tumores pequeños la posibilidad de MTS axilares es baja y las posibilidades de que el PET/CT las diag-



RESULTADOS ROFFO PET/CT					
	Taira n=92	Gil n=125	Heusner n=61	Veronesi n=236	Roffo n=44
Sensibilidad	37,0%	79,0%	58,0%	37,0%	67,0%
Especificidad	98,5%	98,0%	92,0%	96,0%	100,0%
VPP	90,9%	98,0%	82,0%	88,0%	100,0%
VPN	79,0%	80,0%	77,0%	66,0%	89,0%

Cuadro 6

nostique también es baja. Por el contrario, la posibilidad de metástasis axilares aumenta en los tumores mayores de 2 cm y el beneficio del PET/CT también.

Para las axilas clínicamente dudosas también es útil el PET/CT, ya que si es positivo le realizaríamos directamente el vaciamiento axilar. De las 6 pacientes con axilas clínicamente dudosas, en 1 caso el PET/CT y la BGC fueron positivas y en los 5 casos restantes ambos estudios fueron negativos. Por el bajo número de pacientes no podemos sacar conclusiones sobre este ítem.

También en las axilas clínicamente positivas, un PET/CT positivo indicaría la necesidad de hacer un vaciamiento axilar.

### CONCLUSIÓN

El número de pacientes estudiadas es todavía pequeño para realizar comparaciones estadísticas entre el PET/CT y el ganglio centinela. Sin embargo, nuestros resultados coinciden con los trabajos publicados.

Por lo tanto podemos concluir que:

1. El PET/CT no aporta ventajas para la estadificación axilar en los estadios iniciales debido a que no logra identificar MTS menores de 5 mm ( límite de resolución espacial del PET/CT) (sensibilidad: 67%).
2. Un PET/CT negativo no reemplaza a la técnica de ganglio centinela (falso negativo: 33% ).
3. Un PET/CT positivo indicaría la necesidad de realizar un vaciamiento axilar, aun en

axilas clínicamente negativas (valor de predicción positivo: 100%).

4. En axila clínicamente dudosa hubo coincidencia entre el PET/CT y el ganglio centinela, tanto en los negativos como en los positivos.

### REFERENCIAS

1. Kim J, et al. Selective sentinel node plus additional non-sentinel node biopsy based on an FDG/CT scan in early breast cancer patients: single institutional experience. *World J Surg* 2009; 33(5): 943-9.
2. Iris M, et al. The hidden sentinel node and SPECT/CT in breast cancer patients. *Eur J Nucl Med Mol Imaging* 2009. 36: 6-11.
3. Groheux D, et al. Interets et perspectives de la TEP/TDM en senologie: revue de la litterature. *Bull Cancer* 2007; 94(7-b): 658-668.
4. Hyo Soon Lim, et al. FDG PET/CT for the detection and evaluation of breast diseases : usefulness and limitations. *Radiographics* 2007; 27: s197-s213.
5. Kumar R, et al. Clinicopathologic factors associated with false negative FDG-PET in primary breast cancer. *Breast Cancer Res Treat* 2006; 98: 267-274.
6. Gil Rendo A, et al. FDG-PET with sentinel lymph node biopsy for evaluation of axillary involvement in breast cancer. *Br J Surg* 2006; 93: 707-712.
7. Veronesi U. A comparative study on the value of FDG PET/CT and sentinel node biopsy to identify occult axillary metastases. *Ann Oncol* 2007; 18: 473-478.
8. Shigedo U, et al. Utility of 18-FDG PET/CT in combination with ultrasonography for axillary staging in primary breast cancer. *BMC Cancer* 2008; 8: 165.
9. Stadnik T, et al. Breast imaging. Preoperative breast cancer staging : comparison of USPIO- enhanced MR imaging and 18 FDG PET imaging for axillary lymph node staging-initial findings. *Eur Radiol* 2006; 16: 2153-2160.

10. Chung A, et al. Preoperative FDG / PET for axillary metastases in patients with breast cancer. *Arch Surg* 2006; 141: 783-789.
11. Taira N, et al. Determination of indication for sentinel lymph node biopsy in clinical node negative breast cancer using preoperative 18-FDG positron emission tomography/ computed tomography fusion imaging. *Jpn J Clin Oncol* 2009; 39(1): 16-21.

## DEBATE

Dr. Bernardello: ¿Piensan que están cerca o lejos de reemplazar el ganglio centinela cuando el PET es positivo en axila?

Dra. Noblía: Yo pienso que estamos cerca cuando es positivo en axila. Vuelvo a decir, es poca la cantidad de pacientes, pero si uno lee las estadísticas internacionales, el valor de predicción positivo de la axila es muy alto. Es raro que si tenemos un PET/CT en axila positivo, después no tengamos una metástasis en la axila. Además quiero mencionar que ya está el PEM que es la tomografía con emisión de positrones. En realidad es una mamografía con emisión de positrones, es un PET pequeño tipo mamógrafo portátil. Es un PET exclusivamente para la mama.

Dr. Storino: La felicito por el trabajo, realmente muy interesante. Este año tuve la oportunidad de escuchar en St. Gallen a Paolo Veronesi hablando un poco de este tema. Quería saber la opinión de ustedes, ya que es uno de los grupos en Argentina con experiencia en este tipo de PET/CT, con respecto a la realización del PET/CT después de neoadyuvancia.

Dra. Noblía: No quiero hablar porque la Dra. Azar va a hablar de eso en la próxima presentación.

Dr. Urrutia: El trabajo me parece excelente. Lo mío es solamente un comentario. Nosotros en el Hospital Rivadavia en conjunto con la Dra. Balestrini de la Fundación Científica del Sur, presentamos un trabajo el año pasado en Mar del Plata, donde hicimos algo parecido pero con resonancia y gadolinio y también tuvimos

resultados más o menos parecidos. En realidad sólo tuvimos un falso negativo que fue una micrometástasis. Creo que puede ser una línea preliminar y puede ser una línea aparte, por los costos mucho más accesibles de la resonancia con respecto al PET.

Dra. Noblía: Sí, son distintas líneas de trabajo. Nosotros ahora con la segunda tanda del PET/CT vamos a hacerle también a las pacientes ecografías axilares para comparar ecografía y PET. Hay un muchas líneas de trabajo interesantes para hacer.

Dr. Lehrer: Quería felicitarlos porque el trabajo fue muy prolijo, muy bueno. Quería preguntar si encontraron dos carcinomas contralaterales o bilaterales.

Dra. Noblía: No, fue 2%; o sea, una paciente.

Dr. Lehrer: ¿Fue un hallazgo?

Dra. Noblía: A esa paciente le encontramos un cáncer de mama en una mama; era una paciente con unas mamas muy grandes, unas mamografías muy densas. Cuando recibimos el PET/CT, vimos que tenía un cáncer en la otra mama; pero es pura casualidad. No va a usar el PET/CT para ver si tiene un cáncer de mama contralateral, fue una anécdota del trabajo. Hay trabajos que dicen que el PET/CT en las mamas sumamente densas tiene mayor sensibilidad que la mamografía. Obviamente, que nunca va a usar el PET/CT para hacer *screening* mamográfico porque la resolución del PET/CT es de 5 a 6 mm.

Dr. Lehrer: La otra pregunta que no me quedó del todo claro; hablaban que tienen que pasar 3 meses de una biopsia, pero no incluían como biopsia a la biopsia por punción.

Dra. Noblía: Cuando hay una biopsia, como todos sabemos, hay un proceso inflamatorio. Los procesos inflamatorios tienen aumento del metabolismo, por lo cual vamos a tener más falsos positivos. Nosotros como somos un centro de derivación tenemos muchas pacientes que vienen con biopsias, con escisión del tumor

o con una *core biopsy*. Seleccionamos muy bien a las pacientes que teniendo una *core biopsy*, pero la mama estaba perfecta, no habían hecho hematoma. A esas pacientes les pedíamos el PET/CT y no tuvimos falsos positivos. Lo ideal es hacer el PET/CT en una paciente virgen de cualquier tipo de instrumental, sea quirúrgico o con agujas.

Dr. Uriburu: Muy interesante el trabajo, especialmente en lo que se refiere al PET en la axila. La observación es sobre la primera parte, cuando hablabas del PET en la mama. ¿Usted dijo que todos los PET positivos fueron cánceres?

Dra. Noblía: Efectivamente, porque seleccionamos muy bien.

Dr. Uriburu: Por eso, no podía ser de otra manera si las muestras son todos cánceres. Luego, creo que no se puede hablar de una especificidad del 100% si no habría posibilidad de falsos positivos.

Dra. Noblía: Está bien. Gracias.

Dr. Novelli: La pregunta está ligada más o menos a lo que decía el Dr. Uriburu. El trabajo dice estudio comparativo del PET/CT con ganglio centinela. Estamos derivando la discusión al diagnóstico en la mama, o estamos hablando del comentario.

Dra. Noblía: Comentario de qué es lo que nos pasó en todo el trabajo.

Dr. Novelli: Correcto, para eso estamos, para charlarlo. La sensibilidad del PET/CT si es 5 mm tiene más o menos el rango de detección que tiene la resonancia nuclear magnética. La pregunta es, en la cola de mama donde hay tejido oculto al tomógrafo o al PET ¿qué tipo de experiencia o qué tipo de resolución hay?

Dra. Noblía: Es la misma. No hay tejido oculto en el PET, porque entra toda la paciente por un tubo y se ve absolutamente todo el cuerpo, no es que haya tejido oculto en la axila.

Dr. Novelli: O sea, que la localización topográfica del tumor, de los tumores que ustedes detectaron, ¿es en la mama o en la cola de la

mama? ¿O hay alguno en la cola de la mama que tuvieron y no se detectó? Hablo porque tuve oportunidad de ver un protocolo de un aparato de PET para mamas, que están haciendo en Valencia. Ellos lo hacen con la paciente decúbito ventral y le hicieron una especie de cuña para llevar todo el aparato a estudiar la cola de la mama. No hacen el cuerpo entero sino exclusivamente la mama.

Dra. Noblía: Pero en ese aparato que usted menciona, según los médicos de medicina nuclear, el límite de resolución era tal vez un poco más bajo que éste, pero que para la axila va a ser exactamente igual. No va a servir para las micrometástasis. Así que no sé si ese nuevo aparato realmente va a servir o no.

Dr. Novelli: Yo también tengo mis dudas. Ahora, con respecto a lo que decía el Dr. Lehrer sobre la biopsia previa. Si el poder de resolución es de tumores mayores a 5 mm y como muchas ya vienen con la punción biopsia hecha, ¿usted se arriesgaría a hacer un diagnóstico de carcinoma de mama con un tumor no palpable y sin biopsia que tenga 5 mm, nada más que por la captación del PET?

Dra. Noblía: Sí, perfectamente me animaría, porque los falsos positivos son muy bajos, salvo que haya tenido una biopsia previa. No me queda claro lo que usted me está preguntando. Es decir, si tengo un tumor no palpable, que tiene 5 mm, a esa paciente le hago el PET y me da positivo, yo me arriesgo a decir que es un cáncer, si no hay proceso inflamatorio. Salvo que sea un fibroadenoma muy hiper celular que son las causas de falso positivo en la mama.

Dr. Novelli: La posterior localización topográfica en la mama, ¿cómo la hace?

Dra. Noblía: Pero es que nosotros hacemos con tomografía computarizada. Cuando uno le agrega la tomografía computarizada, tiene exactamente la ubicación exacta del tumor, por eso se llama PET/CT.

Dr. Allemand: Perdón que intervenga. Me parece que la pregunta del Dr. Novelli se refiere

a si es una lesión no palpable que es un hallazgo del PET.

Dra. Noblía: Sí, yo lo puedo hallar perfectamente con el PET.

Dr. Novelli: ¿Cómo lo marca?

Dra. Noblía: Es seguro que en la tomografía y la ecografía lo va a ver.

Dr. Allemand: Es difícil marcar bajo resonancia y creo que con el PET tampoco se puede marcar, si no se viera mamográficamente y/o ecográficamente.

Dra. Noblía: Exacto.

Dr. Allemand: O sea, si no tiene mamografía y ecografía y tiene un PET sospechoso, la paciente no tiene cáncer.

Dr. Lebrón: Primero me adhiero a las felicitaciones de los colegas, me pareció muy interesante el trabajo. ¿Por qué no hacen en carcinoma inflamatorio? ¿Por qué lo descartaron?

Dra. Noblía: Acuérdesse que con carcinoma inflamatorio no hacemos ganglio centinela, porque en los carcinomas inflamatorios está contraindicado, es una de las pocas contraindicaciones que nos queda para ganglio centinela. Este estudio era para hacer PET y ganglio centinela a todo el mundo.

Dr. Lebrón: Si era con ganglio centinela estoy de acuerdo.

Dra. Noblía: Igual el PET está contraindicado en el carcinoma inflamatorio.

Dr. Lehrer: Un comentario breve. Simplemente que si bien en nuestro medio no tenemos PEM, pero con el PEM ya hay desarrollados métodos para biopsia. Quiere decir que si eventualmente ya hubiera, con eso se podría hacer la marcación o la biopsia.

Dr. Ábalo: Dra. Noblía la felicito por poder hacer el trabajo. Nosotros tenemos instalado un PET desde hace unos meses, uno de última generación, PET/CT también. Todavía no le encontré qué poder hacer, porque cada estudio vale más de \$ 3.500, cosa que lo hace sumamente difícil. Usted dijo que a mayor tamaño de tumor en la mama, hay una mayor posibilidad

del PET en la axila y obviamente un mayor número de ganglio centinela. Pero ahí no serviría demasiado, porque uno está presuponiendo que, a mayor tamaño de tumor tiene una mayor probabilidad de tener ganglios axilares positivos; entonces, el método no nos ayudaría demasiado.

Dra. Noblía: Pienso que es al revés, que cuanto más grande el tumor si tenemos axila negativa clínicamente tenemos más posibilidad de metástasis axilares ocultas; entonces, es ahí donde nos serviría el PET. En los tumores chicos las posibilidades de tener metástasis axilares es muy baja. Si tengo una paciente con un tumor de 2 ó 3 cm, la toco, la axila es negativa. No olvidemos que tengo un falso negativo del 30% en la axila. Probablemente esas son las pacientes que se benefician, porque creo que no va a tener metástasis axilar, le hago el PET y me da positivo, entonces no le hago la técnica de ganglio centinela. Con esto no quiero reemplazar el ganglio centinela con el PET, este es un estudio que estamos recién aprendiendo, tanto los médicos de medicina nuclear como los mastólogos, pero nos parece un área interesante de investigación. Yo creo que vamos a sacar conclusiones muy interesantes.

Dr. Allemand: El entusiasmo es fantástico. Realmente es envidiable tener el recurso con el entusiasmo. Hicieron el cálculo, más allá que en el caso de ustedes que consiguieron la gratuidad, ¿cuánto evitaría en costos la realización de la biopsia del ganglio centinela si uno lo hace y luego hace la linfadenectomía a los 5 minutos?

Dra. Noblía: Sí, es mucho más.

Dr. Allemand: Por eso pregunto, por el tema costo-beneficio, cuando uno tiene un recurso gratis. Quiero decir si ustedes hicieron esa cuenta, ¿cuánto evitaría?

Dra. Noblía: \$ 1.400, se lo digo así.

Dr. Allemand: ¿Es lo que cuesta el PET?

Dra. Noblía: No, lo que cuesta el ganglio centinela, no en el Roffo, estoy diciendo afuera.

Dr. Allemand: Hablo del Instituto Roffo.

Dra. Noblía: En el Instituto Roffo nosotros tenemos todo, así que no sé decirle.

Dr. Allemand: Si se esquiva un procedimiento que cuesta cierta cantidad de dinero, con determinada cantidad de dinero, esto puede plantearse en pacientes que tienen axila que van a ir directo a la linfadenectomía. Esa era la pre-

gunta.

Dra. Noblía: Uno dice \$ 5.000 el PET, pero con un estudio solo uno hace todo, se observa si tiene metástasis, y a la paciente en general. Pero, ¿cuánto vale una ampolla de paclitaxol? \$ 5.000, así que tan caro no es. Y más aún si tenemos la posibilidad de hacerlo gratis.